

Lesiones hepáticas atípicas asociadas a la cirugía bariátrica, un espectro histológico en aumento

Lucía Lavín Montoro, Alberto García Picazo, Clara Fernández Fernández, Mercedes Bernaldo De Quirós Fernández, Blanca Otero Torrón, Pilar Gómez Rodríguez, Cristina Alegre Torrado, Elías Rodríguez Cuellar, Felipe De La Cruz Vigo, Eduardo Ferrero Herrero

Hospital Universitario 12 de Octubre, Madrid.

E-mail:

DOI: <https://www.doi.org/10.53435/funj.00946>

Recepción: 31-Julio-2023

Aceptación: Marzo-2025

Publicación online: N° Mayo-2025

Resumen

OBJETIVO: Recalcar la importancia de la realización sistemática de biopsia hepática en pacientes sometidos a cirugía bariátrica para el diagnóstico incidental temprano de enfermedades sistémicas y hepáticas atípicas. **MATERIAL Y MÉTODOS:** Estudio descriptivo retrospectivo de pacientes con obesidad mórbida intervenidos de cirugía bariátrica durante 2019- 2021 en los que se realizó biopsia hepática intraoperatota. Se recogieron variables demográficas, antropométricas, metabólicas, analíticas e histológicas. Se incluyeron pacientes que mostraban datos anatomopatológicos poco frecuentes con posibilidad de desarrollo de enfermedades hepáticas o sistémicas atípicas. Se realizó un seguimiento de dos años tras la realización de la biopsia. **RESULTADOS:** Se recogieron 176 pacientes sometidos a cirugía bariátrica, realizándose biopsia hepática. En 21 se hallaron anomalías distintas a esteatosis

o fibrosis hepática (12%). Hemocromatosis, cirrosis biliar primaria, colangitis esclerosante primaria, déficit de alfa-1-antitripsina, hepatitis autoinmune, fibroquistosis hepática, granulomatosis sistémicas u otras enfermedades virales, autoinmunes o neoplásicas benignas son las enfermedades que se diagnosticaron o descartaron. Algunos de ellos están actualmente precozmente en tratamiento gracias a este diagnóstico. **CONCLUSIONES:** Los pacientes intervenidos de cirugía bariátrica presentan un amplio espectro de lesiones hepáticas atípicas, requiriendo la mayor parte de los casos un tratamiento médico. Por ello, recalcamos el papel de la biopsia hepática como marcador precoz en su diagnóstico.

Palabras clave

- Lesiones hepáticas atípicas
- Biopsia hepática
- Cirugía bariátrica

Atypical liver lesions associated with bariatric surgery, a growing histological spectrum

Abstract

OBJECTIVE: Our objective is to emphasize the importance of performance liver biopsy in patients undergoing bariatric surgery in the early incidental diagnosis of atypical liver and systemic diseases. **MATERIAL AND METHODS:** Retrospective descriptive study of morbidly obese patients undergoing bariatric surgery during 2019-2021 in whom intraoperative liver biopsy was performed. Demographic, anthropometric, metabolic, analytical, and histological variables were collected. We included only patients whose pathology data indicated the possibility of developing atypical liver or systemic diseases. A

two-year follow-up was performed after the biopsy. **RESULTS:** Liver biopsies were collected from 176 patients undergoing bariatric surgery. Abnormalities other than hepatic steatosis or fibrosis were found in 21 patients (12%). Hemochromatosis, primary biliary cirrhosis, primary sclerosing cholangitis, alpha-1-antitrypsin deficiency, autoimmune hepatitis, liver fibrocystosis, systemic granulomatosis or other viral, autoimmune or benign neoplastic diseases are the ones that were diagnosed or ruled out. Some patients are currently under early treatment due to this diagnosis. **CONCLUSIONS:** Patients undergoing bariatric surgery present

a wide spectrum of atypical liver lesions, most of which require medical treatment. For this reason, we emphasize the role of liver biopsy as a method of early diagnosis for these pathologies.

Keywords:

- Atypical liver lesions
- Liver biopsy
- Bariatric surgery

Objetivos

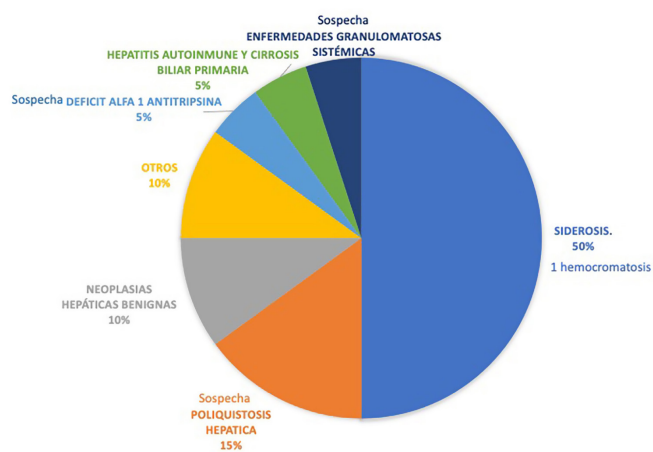
La realización de biopsia hepática de forma sistemática durante la cirugía bariátrica clásicamente nos ha permitido diagnosticar y estadificar el grado de lesión histológica hepática, principalmente enfermedad hepática grasa no alcohólica (EHGNA)^{1,2}. No obstante, esta biopsia también puede ser útil en el diagnóstico incidental precoz de enfermedades hepáticas o sistémicas atípicas. Nuestro objetivo es recordar la importancia de la biopsia hepática en pacientes sometidos a cirugía bariátrica para este último fin.

atípicas (cirrosis biliar primaria, colangitis esclerosante primaria, déficit de alfa-1-antitripsina, hepatitis autoinmune, fibroquistosis hepática, granulomatosis sistémicas u otras enfermedades virales, autoinmunes o neoplásicas benignas)³, tabla 1. Se realizó un seguimiento de dos años tras la realización de la biopsia.

Resultados

Se reconocieron 176 pacientes sometidos a cirugía bariátrica, realizándose biopsia hepática. En 21 pacientes se encontraron anomalías distintas a esteatosis o fibrosis hepática (12%). El 57% eran mujeres, la mediana de edad era de 51 años y el IMC 45,8. El Bypass gástrico en Y de Roux fue la técnica más empleada (67%), la gastrectomía vertical la segunda (33%). La presencia de siderosis fue documentada en 10 pacientes, siendo en la mitad de ellos moderada-intensa y por tanto debiendo descartar hemocromatosis⁴. Analíticamente, 6 de estos pacientes presentaban alteraciones del metabolismo férrico, llegándose a realizar en dos, estudio genético. Se obtuvo el diagnóstico precoz de una hemocromatosis, con tratamiento actual con flebotomías. En 1 paciente se detectaron glóbulos PAS positivos periportales, obligando a descartar déficit de alfa-1 antitripsina. En 1 paciente se encontraron infiltrados portales linfoplasmocitarios, siendo diagnosticado de hepatitis autoinmune y cirrosis biliar primaria, actualmente en tratamiento con ácido ursodeoxicólico. En 1 paciente se encontraron granulomas epiteliodes no necrotizantes, que obligó a descartar enfermedades sistémicas granulomatosas como la sarcoidosis y la tuberculosis. En 3 casos se encontraron complejos Von Mayenburg, descartándose su asociación a enfermedad poliquística hepática. En 2 pacientes se diagnosticaron neoplasias hepáticas benignas, hiperplasia nodular focal y adenoma de glándulas biliares. En 2 pacientes se descartaron causas víricas y autoinmunes de hepatitis portal y en otro se detectó abscesificación crónica con intensa reacción a cuerpo extraño sin requerir mayor seguimiento posterior.

Tabla 1



Material y métodos

Estudio descriptivo retrospectivo de pacientes con obesidad mórbida intervenidos de cirugía bariátrica durante 2019-2021 en los que se realizó biopsia hepática intraoperatoria. Se reconocieron variables demográficas, antropométricas, metabólicas, analíticas e histológicas. Se incluirán aquellos pacientes en los que sus anatomías patológicas mostraron datos anatomopatológicos poco frecuentes con posibilidad de desarrollo de enfermedades hepáticas o sistémicas

Discusión

Tradicionalmente, la biopsia hepática durante la cirugía bariátrica se ha utilizado para el diagnóstico y estadificación de la enfermedad hepática grasa no alcohólica (EHGNA)⁵. Sin embargo, nuestro estudio destaca la importancia de la biopsia hepática para identificar de manera precoz enfermedades hepáticas y sistémicas menos comunes, permitiendo un manejo terapéutico adecuado y previniendo complicaciones adicionales. En nuestra cohorte, el 12% de los pacientes a los que se les realizó una biopsia hepática durante la cirugía bariátrica presentaron hallazgos atípicos. Entre estos se incluyen siderosis, hepatitis autoinmune, cirrosis biliar primaria, enfermedades granulomatosas y neoplasias hepáticas benignas. La detección temprana de estas condiciones es crucial, ya que muchas de ellas, si no se tratan adecuadamente, podrían llevar a complicaciones graves, como insuficiencia hepática o afectaciones sistémicas. Por ejemplo, la identificación de siderosis en varios pacientes permitió el diagnóstico precoz de hemocromatosis, lo que facilitó un tratamiento con flebotomías para prevenir daño hepático adicional. Asimismo, el paciente diagnosticado con hepatitis autoinmune y cirrosis biliar primaria recibió tratamiento con ácido ursodeoxicólico, lo cual podría mejorar su pronóstico a largo plazo. Estos hallazgos demuestran que la biopsia hepática proporciona información diagnóstica valiosa, no solo para las condiciones comunes, sino también para aquellas raras que de otro modo podrían permanecer sin diagnóstico y sin tratamiento.

Conclusiones

Los pacientes intervenidos de cirugía bariátrica presentan un amplio espectro de lesiones hepáticas atípicas, requiriendo la mayor parte de los casos un tratamiento médico. Por ello, recalcamos el papel de la biopsia hepática como marcador precoz del diagnóstico de todas estas patologías.

Bibliografía

1. Chalasani, N., Younossi, Z., Lavine, J. E., et al. "The diagnosis and management of nonalcoholic fatty liver disease: Practice Guidance From the American Association for the Study of Liver Diseases." *Hepatology* (2018). PMID: 29689353, DOI: 10.1002/hep.29942
2. Gutiérrez Cota F, Avendaño Reyes JM, González Altamirano

J, Marín Fragoso ME, Aceves A, García Flores E, et al. *Alteraciones hepáticas en el paciente con obesidad mórbida sometido a cirugía bariátrica. Medicina Interna de México* . 2019;35(2):183-189. PMID: 12345678. DOI: 10.24245/mim.v35i2.1234.

3. Oscar Danielsson, Tiina Vesterinen, Johanna Arola, Fredrik Öberg, Markku J Nissinen *Coexistence of metabolic-associated fatty liver disease and autoimmune or toxic liver disease (2024)* PMID: 38829946 DOI: 10.1097/MEG.0000000000002785

4. Rafael N Jesus 1, Guilherme H Callejas 1, Matheus M Concon 1, João G R Braga 1, Rodolfo A Marques 1, Felipe D M Chaim 1, Martinho A Gestic 1, Murillo P Utrini 1, Almino C Ramos 1, Elinton A Chaim 1, Everton Cazzo 2. *Prevalence and Factors Associated with Hepatic Iron Overload in Obese Individuals Undergoing Bariatric Surgery: a Cross-Sectional Study (2020)* *Obesity Surgery*. PMID: 32979184. DOI: 10.1007/s11695-020-05003-3

5. Ivana Mikolasevic, Tajana Filipec-Kanizaj, Maja Mijic, Ivan Jakopcic, Sandra Milic, Irena Hrstic, Nikola Sobocan, Davor Stimac, Patrizia Burra *Nonalcoholic fatty liver disease and liver transplantation - Where do we stand? (2018)* PMID: 29662288. DOI: 10.3748/wjg.v24.i14.1491

©2025 seco-seedo. Publicado por bmi-journal.
Todos los derechos reservados.

