

## Gastrectomía vertical y reflujo gastroesofágico, 20 años después

José Vicente Ferrer Valls. M.D PhD\*, Asunción Acosta Mérida M.D. PhD\*\*.

\*Cirujano Bariátrico y Metabólico, Clínica Obésitas, Hospital Vithas 9 de Octubre, Valencia, Spain. \*\* Cirujano Bariátrico y Metabólico.

Unidad de Cirugía Esofagogástrica, Bariátrica y Metabólica. Servicio de Cirugía General y Digestiva.  
Hospital Universitario Dr. Negrín, Gran Canarias, Spain.

DOI: <https://www.doi.org/10.53435/funj.00915>

Recepción (primera versión): 20-Diciembre-2022

Aceptación: Diciembre-2022

Publicación online: N° Diciembre 2022

### Resumen

La gastrectomía vertical (GV), entró en el arsenal terapéutico del cirujano bariátrico por la puerta grande. Se trataba de una técnica quirúrgica aparentemente sencilla y segura, reproducible, y que no afectaba a la absorción intestinal. Todo esto facilitaba su aplicación en casi cualquier tipo de paciente, con patologías asociadas metabólicas o cardiovasculares de riesgo, mujeres con posibles embarazos

futuros, adolescentes, o grandes obesidades como un primer paso, etc. Además, facilitaba el desarrollo de la cirugía bariátrica en centros nóveles, por la supuesta simplicidad del procedimiento.

### Palabras clave:

- Gastrectomía vertical
- Reflujo gastroesofágico

## Vertical gastrectomy and gastroesophageal reflux, 20 years later

### Abstract

Vertical gastrectomy (VG) entered the therapeutic arsenal of bariatric surgeons with a bang. This surgical technique was apparently simple and safe, reproducible, and did not affect intestinal absorption. This encouraged its use as an initial step for almost all patient types, including those with associated high-risk metabolic or cardiovascular diseases, women with possible future pregnancies, adolescents, or

the morbidly obese. It also facilitated the performance of bariatric surgery in additional types of centers, given the apparent simplicity of the procedure.

### Keywords:

- Vertical gastrectomy
- Gastroesophageal reflux

La gastrectomía vertical (GV), entró en el arsenal terapéutico del cirujano bariátrico por la puerta grande. Se trataba de una técnica quirúrgica aparentemente sencilla y segura, reproducible, y que no afectaba a la absorción intestinal. Todo esto facilitaba su aplicación en casi cualquier tipo de paciente, con patologías asociadas metabólicas o cardiovasculares de riesgo, mujeres con posibles embarazos futuros, adolescentes, o grandes obesidades como un primer paso, etc. Además, facilitaba el desarrollo de la cirugía bariátrica en centros nóveles, por la supuesta simplicidad del procedimiento.

Pero desde los primeros artículos sobre la GV de Marceau y Gagner (1,2) en 1998, hasta las primeras publicaciones alertando sobre el reflujo gastroesofágico (RGE) tras GV, solo pasaron 6 años. El estudio prospectivo y randomizado de

Himpens (3), fue de los mas nombrados, y hasta el día de hoy el RGE tras GV ha sido una preocupación creciente de todos los cirujanos bariátricos, tanto por su repercusión clínica como por su riesgo evolutivo a enfermedad de Barrett (EB) y potencial malignización y un punto crítico de esta técnica para los detractores de esta técnica. Las 750 publicaciones que podemos encontrar a día de hoy en pubmed.gov sobre "sleeve gastrectomy and GERD", lo atestiguan.

### Un pequeño esbozo de los acontecimientos

Como es natural, los primeros estudios de RGE tras GV se referían a series cortas de pacientes con un seguimiento a

1 a 3 años de la cirugía. La mayoría mostraban resultados preocupantes como los de Himpens con un 21,8% de RGE (3), o de Nocca con un 13% de RGE (4).

Pronto se empezaron a publicar artículos con mayor seguimiento, que mostraban resultados más tranquilizadores, donde se destacaba una mejoría del RGE con el paso de los años de la GV. Esto podía deberse, a la disminución de peso, a la disminución de la presión positiva intrabdominal (5), a la mejoría del reflujo dependiente del sdr. Inflamatorio propio del paciente obeso (6), entre otras causas, aunque se propugnaban estudios a largo plazo.

Por el contrario otros autores, levantaban sus críticas hacia la técnica, y hablaban ya en 2008 de la necesidad de realizar pruebas funcionales preoperatorias a los pacientes, como la manometría y la Ph. metría, y desaconsejaban la GV en el caso de un cardias hipotónico, donde un cierre de pilares no resultaría eficaz (7).

Estudios funcionales como el de Braghetto demostraban una importante disminución de la presión del esfínter esofágico inferior, tras la GV, en probable relación con la sección de las fibras de Slim durante la disección quirúrgica, como posible factor responsable del RGE (8).

Con los años se han ido publicando los trabajos esperados, con observaciones a largo plazo, los cuales han resultado muy preocupantes. Genco en 2017 con el título "*Gastroesophageal reflux disease and barrett's esophagus after laparoscopic sleeve gastrectomy: a possible underestimated long-term complication*", declaraba un 73% de migración de la línea Z, un 74,5% de RGE y un 17% de EB a los 58 meses de la GV (9). Al año siguiente, el mismo grupo publicó que los hallazgos endoscópicos, no se correlacionaban con los síntomas de RGE tras GV, incluyendo la cumplimentación de una escala visual de síntomas GERD (10).

Con todo esto, comenzaron los estudios multicéntricos, para constatar una evidencia científica de mayor calado, como el liderado por Felsenreich, que aunaba pacientes de distintos hospitales austriacos y daba una tasa de un 57% RGE, 14% de E. Barret y disminución de la calidad de vida a los 10 años (10). O el estudio multicéntrico español, liderado por nuestro equipo, y en el que participaron 13 centros hospitalarios, donde observamos tras gastroscopia antes y a los 5 años de la GV, además de ph-metría, manometría y encuesta clínica detallada, una persistencia de RGE en el 37% y desarrollo de RGE "de novo" en el 52% de los casos (12).

Reflexionando sobre la experiencia adquirida en el

posible desarrollo de ERGE tras GV, mientras las primeras publicaciones alertaban sobre síntomas de reflujo muy florido en los primeros meses de la cirugía, las siguientes publicaciones tranquilizaron a los cirujanos bariátricos, con unas cifras de mejoría franca de los síntomas de RGE a medio plazo. Sin embargo, con el paso de los años, en estudios a 5 y 10 años de la GV, la EGRE puede volver a reaparecer, y de forma más severa, e incluso puede ser silente.

Tras el análisis de la evidencia disponible, podría interpretarse la existencia de 3 periodos con distinta posible patogenia del RGE tras GV. En un periodo inicial, los síntomas de RGE son intensos y frecuentes, y podrían deberse al cambio brusco en la capacidad gástrica, en pacientes con malos hábitos nutricionales, que tendrían dificultades para adaptarse, y que además padecen todos los fenómenos patogénicos asociados a la obesidad. Durante este periodo, establecido en unos 6 meses, muchos equipos recomiendan a sus pacientes el uso continuado de inhibidores de la bomba de protones (12).

Con la pérdida de peso, la reducción de la presión intrabdominal, el aprendizaje del paciente, quizá también la tolerancia a los síntomas, la disminución del proceso inflamatorio asociado a la obesidad, y mejoría del hiato por el ejercicio físico, vendría un periodo prácticamente asintomático y de equilibrio.

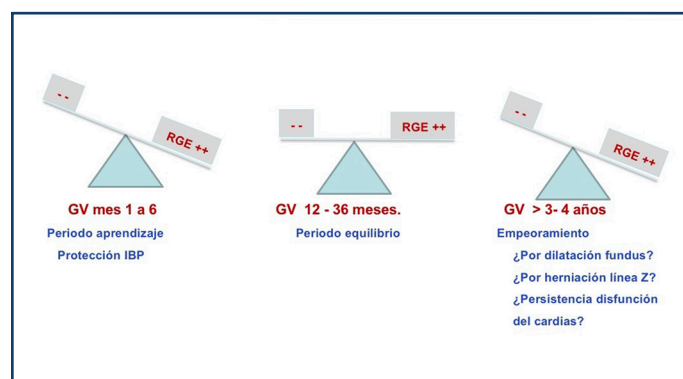


Figura 1: Posible evolución de los síntomas de reflujo tras GV. Ferrer JV et al. *Surg Obes Relat Dis.* 2022 Apr;18(4):546-554. doi: 10.1016/j

Sin embargo, con el paso de los años tras la GV, distintos factores pueden jugar en contra, facilitando la aparición de RGE "de novo", o bien el mantenimiento o reactivación de un RGE que el paciente ya padecía antes de la GV. Entre muchos posibles factores, la dilatación del fundus con la deformación

del cardias, asociada al abuso en la ingesta por parte del paciente, y la herniación del estómago a través del hiato por la manipulación de la anatomía del hiato durante la cirugía, están entre los más plausibles (figura I) (12)

## ¿Y ahora que?

Como es lógico, las noticias sobre esofagitis severa, enfermedad de Barret, posibles adenocarcinomas y mala calidad de vida en las encuestas de seguimiento tras GV, han alertado a la comunidad científica.

Con este panorama, la mayoría de los estudios de los últimos años, recomiendan la realización de gastroscopia de revisión al menos a los 5 años de la GV, en todos los pacientes, sintomáticos o asintomáticos (13).

También, atendiendo a la alta tasa de persistencia de síntomas de RGE, cuando éstos ya existían antes de la GV, y a pesar de la pérdida de peso y la mejoría global del paciente, se ha instado a recomendar estudios funcionales de ph-metría y manometría en el estudio preoperatorio de los pacientes sintomáticos (7,9). Esta recomendación tiene especial relevancia, cuando los pacientes padecen ERGE (sintomático y/o endoscópico) sin hernia de hiato (HH) asociada, con un cardias hipotónico en la manometría, porque no está en la mano del cirujano mejorar la ERGE con un cierre del hiato, y deben considerarse otras técnicas quirúrgicas.

Otra preocupación es la posible "influencia del cirujano y los aspectos técnicos" durante la realización de la GV, en el desarrollo futuro de RGE. Conviene recordar que algunos estudios apuntan a que la GV es una técnica herniógena, con una alta tasa de migración de la línea Z a los años de la cirugía (9). Otros aspectos claves a tener en cuenta en la ejecución de la GV, serían la posible estrechez a nivel de la "incisura angularis", la confección de una plastia que genere una torsión en sacacorchos, o la tubulización demasiado estrecha, ocasionando una restricción excesiva. Pero centrándonos en el hiato, se podría inferir que cuanto menos se altere su anatomía durante la GV, manteniendo la membrana freno-esofágica indemne, así como las membranas de Slim y la angulación fisiológica del Hiss, cabría esperar un menor tendencia a la herniación. Quizá un posible cierre de los pilares diafragmáticos, debería de abordarse exclusivamente por la cara inferior y con una disección mínima del hiato. Un estudio multicéntrico mas reciente, quizá con una técnica

quirúrgica mas respetuosa con la disección anatómica del hiato, han desmitificado la alta tasa de herniación de la Z tras la GV, con sólo un 7% sobre 1337 casos, a los 24 meses (14). Muchos autores han propuesto la realización de gastropexias y esofagopexias (15), así como procedimientos antirreflujo (16) asociados a la GV en pacientes con HH y/o RGE asociado a la obesidad. Pero los resultados a largo plazo no han sido los esperados, además de que incrementan el riesgo de una posible cirugía de revisión. Muchos equipos opinan que lo razonable es que en pacientes con HH y/o RGE, en los que se planteen procedimientos antirreflujo asociados a la GV, debería indicarse directamente una técnica tipo Bypass Gástrico en Y de Roux.

Por último, en nuestro estudio multicéntrico (12), pudimos observar una correlación entre la dilatación forzada del estómago, con la reganancia de peso y con la presencia de ERGE (síntomas o esofagitis en la gastroscopia), aunque apuntamos a la necesidad de estudios más detallados. Pero de confirmar esto, y hasta entonces, parece que una recuperación marcada del peso, o un volumen de ingesta claramente mayor a los 5 años respecto a los 2 años de la GV, debe usarse como un sencillo sistema de alerta para indicar una gastroscopia y posibles pruebas funcionales.

Quizá, si tuviéramos que establecer alguna conclusión a la vista de la evidencia disponible hasta el momento, ésta podría ser que, si bien la GV es una buena intervención para el control de la obesidad, esta intervención no es tan "benigna y sencilla" como se valoró inicialmente, y no puede indicarse de forma sistemática en una gran mayoría de pacientes, como parece que sucedió en las primeras fases de su implantación. El RGE y sus consecuencias, es uno de los aspectos que habrá que considerar a la hora de su indicación, así como durante el seguimiento postoperatorio. Y por último, tener en cuenta que, una vez realizada la GV, estamos obligados a un seguimiento a largo plazo del paciente, donde muy probablemente no debiera faltar, la gastroscopia diagnóstica, incluso en pacientes asintomáticos.

## Bibliografía

1. *Biliopancreatic diversion with duodenal switch. Marceau P, Hould FS, Simard S, Lebel S, Bourque RA, Potvin M, Biron S. World J Surg. 1998 Sep;22(9):947-54. doi: 10.1007/s002689900498.*
2. *Early results of laparoscopic biliopancreatic*



- diversion with duodenal switch: a case series of 40 consecutive patients. Ren CJ, Patterson E, Gagner M. *Obes Surg.* 2000 Dec;10(6):514-23; discussion 524. doi: 10.1381/096089200321593715.
3. A prospective randomized study between laparoscopic gastric banding and laparoscopic isolated sleeve gastrectomy: results after 1 and 3 years. Himpens J, Dapri G, Cadière GB. *Obes Surg.* 2006 Nov;16(11):1450-6. doi:10.1381/096089206778869933.
4. A prospective multicenter study of 163 sleeve gastrectomies: results at 1 and 2 years. Nocca D, Krawczykowsky D, Bomans B, Noël P, Picot MC, Blanc PM, de Seguin de Hons C, Millat B, Gagner M, Monnier L, Fabre JM. *Obes Surg.* 2008 May;18(5):560-5. doi: 10.1007/s11695-007-9288-7.
5. Transdiaphragmatic Pressure Gradient (TPG) Has a Central Role in the Pathophysiology of Gastroesophageal Reflux Disease (GERD) in the Obese and it Correlates with Abdominal Circumference but Not with Body Mass Index (BMI). de Mello Del Grande L, Herbella FAM, Katayama RC, Lima WG, Patti MG. *Obes Surg.* 2020 Apr;30(4):1424-1428. doi: 10.1007/s11695-019-04345-x.
6. Barrett esophagus: prevalence of central adiposity, metabolic syndrome, and a proinflammatory state. Ryan AM, Healy LA, Power DG, Byrne M, Murphy S, Byrne PJ, Kelleher D, Reynolds JV. *Ann Surg.* 2008 Jun;247(6):909-15. doi: 10.1097/SLA.0b013e3181612cac.
7. Is preoperative manometry in restrictive bariatric procedures necessary?. Klaus A, Weiss H. *Obes Surg.* 2008 Aug;18(8):1039-42. doi: 10.1007/s11695-007-9399-1. Epub 2008 Apr 2. PMID: 18386106
8. Manometric changes of the lower esophageal sphincter after sleeve gastrectomy in obese patients. Braghetto I, Lanzarini E, Korn O, Valladares H, Molina JC, Henriquez A. *Obes Surg.* 2010 Mar;20(3):357-62. doi: 10.1007/s11695-009-0040-3
9. Gastroesophageal reflux disease and Barrett's esophagus after laparoscopic sleeve gastrectomy: a possible, underestimated long-term complication. Genco A, Soricelli E, Casella G, Maselli R, Castagneto-Gissey L, Di Lorenzo N, Basso N. *Surg Obes Relat Dis.* 2017 Apr;13(4):568-574. doi: 10.1016/j.soard.2016.11.029.
10. Lack of correlation between gastroesophageal reflux disease symptoms and esophageal lesions after sleeve gastrectomy. Soricelli E, Casella G, Baglio G, Maselli R, Ernesti I, Genco A. *Surg Obes Relat Dis.* 2018 Jun;14(6):751-756. doi: 10.1016/j.soard.2018.02.008
11. Update: 10 Years of Sleeve Gastrectomy-the First 103 Patients. Felsenreich DM, Ladinig LM, Beckerhinn P, Sperker C, Schwameis K, Krebs M, Jedamzik J, Eilenberg M, Bichler C, Prager G, Langer FB. *Obes Surg.* 2018 Nov;28(11):3586-3594. doi: 10.1007/s11695-018-3399-1
12. High rate of de novo esophagitis 5 years after sleeve gastrectomy: a prospective multicenter study in Spain. Ferrer JV, Acosta A, García-Alementa EM, García AT, Del Castillo D, Espelta MV, Diez Del Val I, Lacorzana JO, González-Argente FX, Pagan A, Martínez S, García M, Mayo-Ossorio MLA, Morante J, de Manuel Moreno J, Isabial SO, Picardo A, Sánchez JD, Sánchez R, Pardellas H, Vilallonga R. *Surg Obes Relat Dis.* 2022 Apr;18(4):546-554. doi: 10.1016/j.soard.2021.11.011.
13. 15 Years after Sleeve Gastrectomy: Gastroscopies, Manometries and 24h pH-metries in a Long-term Follow-up - A Multicenter Study. Felsenreich DM, Artemiou E, Wintersteller L, Jedamzik J, Eichelter J, Gensthaler L, Bichler C, Sperker C, Beckerhinn P, Kristo I, Langer FB, Prager G. *Obes Facts.* 2022 Jul 26. doi: 10.1159/000526170.
14. Transhiatal Migration After Laparoscopic Sleeve Gastrectomy: Myth or Reality? A Multicenter, Retrospective Study on the Incidence and Clinical Impact. Termine P, Boru CE, Iossa A, Ciccioriccio MC, Campanelli M, Bianciardi E, Gentileschi P, Silecchia G. *Obes Surg.* 2021 Aug;31(8):3419-3426. doi: 10.1007/s11695-021-05340-x.
15. Technique of Hill's Gastropexy Combined with Sleeve Gastrectomy for Patients with Morbid Obesity and Gastroesophageal Reflux Disease or Hiatal Hernia. Sánchez-Pernaute A, Talavera P, Pérez-Aguirre E, Domínguez-Serrano I, Rubio MÁ, Torres A. *Obes Surg.* 2016 Apr;26(4):910-2. doi: 10.1007/s11695-016-2076-5.
16. Is It Safe to Combine a Fundoplication to Sleeve Gastrectomy? Review of Literature. Carandina S, Zulian V, Nedelcu A, Danan M, Vilallonga R, Nocca D, Nedelcu M. *Medicina (Kaunas).* 2021 Apr 18;57(4):392. doi: 10.3390/medicina57040392.

©2022 seco-seedo. Publicado por bmi-journal.  
Todos los derechos reservados.

